Aus der Konservierenden Abteilung des Zahnärztlichen
Instituts der Universität Basel
Vorsteher: Prof. Dr. O. Müller

Das lokale Blutbild bei der Pulpitis, der Versuch einer haematologischen Diagnosestellung der Pulpaerkrankungen

INAUGURAL-DISSERTATION

zur Erlangung der Doktorwürde der Zahnheilkunde
der medizinischen Fakultät
der Universität Basel

vorgelegt von

Joseph Omlin
von Sachseln (Obw.)

Zürich 1943
Buchdruckerei Fluntern, Plattenstr. 27

Aus der Konservierenden Abteilung des Zahnärztlichen
Instituts der Universität Basel
Vorsteher: Prof. Dr. O. Müller

Das lokale Blutbild bei der Pulpitis, der Versuch einer haematologischen Diagnosestellung der Pulpaerkrankungen

INAUGURAL-DISSERTATION

zur Erlangung der Doktorwürde der Zahnheilkunde
der medizinischen Fakultät
der Universität Basel

vorgelegt von

Joseph Omlin
von Sachseln (Obw.)

Zürich 1943
Buchdruckerei Fluntern, Plattenstr. 27

Von der medizinischen Fakultät Basel genehmigt auf Antrag von

Prof. Dr. Oskar Müller.

Tag der Promotion: 10. Juli 1942.

R. UNIV.
BIBLIOTHEEK
LEIDEN

Das lokale Blutbild bei der Pulpitis

Der Versuch einer haematologischen Diagnosestellung der Pulpaerkrankungen

Eine genaue Diagnose der Pulpitisformen ist für die neuzeitliche Wurzelbehandlung unerläßlich. Hier hat gerade das Basler Institut durch Initiative und erfolgreiche Studien bahnbrechend gewirkt. Die Vielgestaltigkeit aber der zu überwindenden Hindernisse um zu einer sicheren Diagnose zu gelangen, hat die Forschung immer angeregt und zu ebenso vielgestaltigen Methoden geführt. Doch immer blieb die nicht geringe Schwierigkeit und gleichzeitig das Ziel, die klinische Diagnose mit dem histo-pathologischen Befund in Einklang zu bringen. Daß die Symptomatologie nicht immer eindeutig und die Pulpa für gewöhnlich der Introspektion nicht zugänglich ist, verkleinert diese Schwierigkeiten nicht. Wenn wir die letzten Jahrzehnte überblicken, zeigt sich eine Fülle von Diagnosemethoden, die lange noch nicht erschöpft zu sein scheint. Die erste und unerläßliche Untersuchung geschieht mit Spiegel und Sonde. Thermische Untersuchungen glauben dem histo-pathologischen Befund entsprechende Diagnosen zu liefern. Galvanische, zeitmessende, chronaxiebestimmende Hilfsmittel werden ergänzend und helfend zu Rate gezogen. In letzter Zeit wurde der bakteriologischen Prüfung große Aufmerksamkeit geschenkt und tiefe Einblicke in das komplizierte Geschehen einer erkrankten Pulpa sind bereits der Therapie zugute gekommen.

Es liegt nun der Gedanke nahe, ob sich nicht auch haematologisch neue Wege zeigen zur weiteren Verfeinerung unserer Diagnose.

Das periphere Blutbild bietet der Medizin ein unentbehrliches Hilfsmittel. Die verschiedensten und wichtigsten Fragestellungen erhalten dadurch eine Antwort. Die Widerstandskraft des Patienten und der Ablauf eines infektiösen Prozesses sind oft eindeutig ersichtlich.

Stomatologisch werden gelegentlich periphere Blutbilder benötigt. Gewisse Stomatitiden und renitente Pyorrhoefälle werden oft als Indikatoren von Allgemeinerkrankungen gewertet. Doch diese Blutbilder sind für den Zahnarzt als Kliniker zur Diagnose einer Pulpitis wertlos. Die Pulpaentzündung als lokale, circumscripte Erkrankung hat keinen Einfluß auf die morphologische Verschiebung des peripher kreisenden Blutes, trotzdem die Pulpa am allgemeinen Geschehen des Körpers in größtem Maße teilnimmt; es sei nur an die Veränderung der Gefäße bei seniler Demenz, an haematogene Abszeßbildung bei Endocarditis ulcerosa lenta, sowie an die Quellung der Grundsubstanz bei eitriger Meningitis erinnert.

Es entsteht nun die Frage, ob eine entzündete Pulpa ihrerseits einen lokalen Einfluß auf das in ihr während der Entzündung kreisende Blut ausübt, welcher Art dieser Einfluß sein kann und welche diagnostische Möglichkeiten aus den Veränderungen, sowohl quantitativer als auch qualitativer Art, sich ergeben.

Diese Fragestellung ist umso berechtigter, je mehr man die eigentümlich anatomisch-pathologische Stellung betrachtet, die die Zahnpulpa im Körper einnimmt. Sie ist in einem starren Gehäuse eingeschlossen, in der Vielzahl vorhanden, gleicht einem endarteriellen Gebiet, besitzt keinen Kollateralkreislauf und nur wenige, kaum nachweisbare Lymphspalten. Ein bedeutsames Moment ist im weiteren die Abschnürungsmöglichkeit durch das Foramen apicale bei Stauung, sodaß dem in der Pulpa sich befindenden Blut, infolge passiver Hyperaemie, die Rückkehr zum Kreislauf vollkommen versperrt ist. Somit sollten alle physikalischen und toxischen Insulte am Blut bei längerer Stauung sich aufzeichnen. Dadurch wäre die Möglichkeit diagnostischer Rückschlüsse gegeben.

Wir stellen also bewußt auf den lokalen Blutbefund ab, d. h. auf das l o k a l e B l u t b i l d. Es wird folgendermaßen erhalten:

Das Blut wird dem zu untersuchenden Organ direkt (lokal) entnommen und geprüft. Daneben erscheinen aber im lokalen Blutbild nicht nur haematogene, sondern auch histiogene Elemente, event. sogar Bakterien. Das lokale Blutbild stellt also eine dreifache Resultante von Blut, Gewebe und toxischen Einflüssen dar.

Einigermaßen eine Parallele zum lokalen Blutbild finden wir in der Lumbal- und Lymphdrüsenpunktion.

Methodik

I. Die Durchführung der klinischen Diagnose:

Um ein abgerundetes Bild zu erhalten, ist der normalen klinischen Diagnosestellung eine gewisse Bedeutung beizumessen. Bei den untersuchten Fällen handelt es sich durchwegs um Privatpatienten, die einer sachgemäßen Therapie unterzogen werden mußten. Das von O. Müller ausgearbeitete und in der Kons. Abteilung des Zahnärztlichen Instituts Basel geübte anamnestische Schema ist durchwegs, für die Praxis etwas vereinfacht, angewandt worden.

Pulpitis partialis acuta simplex: Kalt, süß und sauer verursachten einen kurzen, aber genau lokalisierbaren Schmerz: ebenso Temperaturunterschiede.

Pulpitis totalis acuta: Die Schmerzanfälle erfolgen beim kleinsten Temperaturunterschied, namentlich bei kalt und halten lange an, strahlen aus in das Gebiet des Trigeminus und sind vom Patienten nicht lokalisierbar.

Pulpitis acuta purulenta: Die Schmerzen sind schleichend, bohrend, nehmen zu auf warm und klopfen mit dem Pulsschlag. Event. ist auch etwas Klopfempfindlichkeit vorhanden.

Pulpa-Gangrän: Die Schmerzen auf warm sind anfallsweise, steigern sich schnell bis zur Unerträglichkeit, event. Klopfempfindlichkeit.

Der Vollständigkeit halber seien noch die Formen der chronischen Pulpitis angeführt, die einer sorgfältigen Untersuchung am leichtesten zugänglich sind: Pulpitis chronica ulcerosa und Pulpitis proliferativa (Pulpapolyp).

Wir sind uns bewußt, daß dieser klinischen Diagnose immer etwas Unsicheres anhaftet.

II. Die Blutgewinnung:

Das Blut muß aus der Pulpa ohne größere Verletzungen entnommen werden. Anfänglich wurde versucht, den Blutstropfen nach erfolgter Trepanation mit Glaskapillaren anzusaugen. Die Versuche scheiterten aber, weil das Blut nich kon-

stant fließt und in der Kapillare sich Luftsegmente bilden. Beim Aufbasen auf das Deckglas zeigen sich Schaumblasen, wobei die eintretende Coagulation noch Schlieren bildet und dadurch dem späteren Bild seine Genauigkeit nimmt. Zusätze von Nat. citr. in die eben eröffnete Pulpa zeigten mit der Absaugkapillare bessere Abstriche. Da aber der Blutstropfen sowohl quantitativ als auch qualitativ sehr variabel ist, ist es nicht möglich gleiche Einheiten von Citrat zu verwenden. Hirudin ist aus dem gleichen Grunde abzulehnen.

Als beste Methode hat sich im Laufe der Versuche die folgende herausgestellt: Abfangen des Bluttropfens mit der gebogenen zahnärztlichen Pincette und Uebertragen auf das Deckglas. Es kann folgendes Vorgehen empfohlen werden: mit einem großen Rosenbohrer werden zuerst die cariös erweichten Massen gründlich entfernt und die Cavität mit warmem Wasser ausgespritzt. Danach unter Verwendung von Watterollen nach bekannter Methodik die Cavität luftgetrocknet. Hernach wird mit Rosenbohrer Nr. 2 trepaniert. Im Moment der Trepanation erscheint in der Cavität ein Tropfen Blut. Erfahrungsgemäß ergibt eine einfache Trepanation einen winzigen und für Untersuchungen nicht genügend großen Blutstropfen. Es wurde deshalb mit einem sterilen Fissurenbohrer Nr. 4 das Pulpadach leicht angeschnitten. Die Pincette wird geschlossen auf das Cavumdach gelegt und durch Kapillarwirkung fließt der Blutserumtropfen hinein. Die Pincette wird geschlossen aus dem Munde herausgenommen und der so gewonnene Tropfen auf ein gereinigtes Deckglas fallen gelassen. Die Reinigung des Deckglases wurde nicht mit Alkohol-Aether aa partes durchgeführt, sondern mit Chromschwefelsäure (10 : 100). Die so behandelten Deckgläser sind absolut fett- und bakterienfrei. Ist der Blutstropfen auf dem einen Deckglas, wird mit einem zweiten, gleich gereinigten, ein Deckglasausstrich nach Schudel ausgeführt.

III. Die Färbung der Deckglasstriche:

Nachdem die Deckglasausstriche an der Luft getrocknet worden waren, wurden sie, Schicht nach unten, in eine Uhrschale gelegt und 3 Minuten mit May-Grünwald'scher Lösung unterschichtet. Eine gleiche Menge Aqua dest. während 1 Minute zufließen lassen. Das Abfließenlassen der Farblösung erfolgte durch Aufdiekantestellen der Präparate auf Fließpapier.

Neues Einlegen und Unterschichten während 10 Minuten mit Giemsalösung, darauf kräftiges Abspülen mit destilliertem Wasser und sofortiges Trocknen mit Fließpapier und an der Luft. Die Nichtschichtseite wird mit Methylalkohol abgerieben und das so gewonnene Präparat in Canadabalsam eingebettet (nach Schudel).

IV. Das Auszählen der Blutbilder:

Der gewonnene Blutstropfen ist meistens sehr klein. Das Auszählen erfolgte trotzdem in der von Schilling angegebenen Vierfeld-Mäander-Methode. In einigen Präparaten konnten die weißen Blutzellen aber doch nicht bis auf 200 ausgezählt werden; diese Präparate sind mit „ca." bezeichnet. Des weitern wurde keine Berechnung der Arneth'schen Linksverschiebung vorgenommen; die Gründe sind z. T. schon in der Einleitung dargelegt. Eine relative Schätzung der Leukocytenzahl ist vorgenommen worden, um eine lokale Leukopenie oder Leukocytose zu ermitteln. Da sich aber im Blutbild viele histiogene Elemente befinden, die zu falschen Schlüssen führen können, bleibt die Schätzung eine relative.

Das Hauptgewicht liegt jedoch auf dem quantitativen Blutbild: pyknotische Kernformen, basophiles Protoplasma, grobe toxische Granula, Vakuolen; bei den Monocyten Kernlappung und Granula, Lymphoblasten oder alte Lymphocytenkerne.

V. Die Pulpenpräparate:

Nach der Blutentnahme sind alle zu untersuchenden Pulpen mit einem neuen, im Autoclav sterilisierten extrafeinen Exstirpator exstirpiert worden. Nach der Exstirpation wurden sie in 5 % Formalin gelegt und nach folgender Formel entkalkt: Formalin 10 % 100 ccm und Salpetersäure officinale 17 ccm: 3 mal wechseln in 14 Tagen, Einbetten in Zelloidin, Herstellung von Serienschnitten. Daraufhin ist die gewöhnliche Haematoxilin-Eosin-Färbung angewandt worden. Von jeder Pulpa wurden einige Präparate nach van Gieson (Pikrofuchsin-Färbung) hergestellt. Diese Methode hat den Vorteil, daß das Bindegewebe leuchtend rot, elastisches Gewebe gelb, Kerne braun erscheinen, was für eine Differenzialdiagnose von Bedeutung ist. Alle Pulpenpräparate sind in Xylolbalsam eingeschlossen worden.

Für die Durchsicht sind folgende Punkte maßgebend:

1. Ermittlung der genauen histo-pathologischen Diagnose.
2. Zustand der Gefäßwände Endothelverdickungen, Diapedesis, Haemorrhagien).

Auf eine weitgehende Differenzierung wurde dagegen verzichtet, da nicht weitere histologische Gesichtspunkte zu ermitteln waren.

Resultate der Untersuchungen

Es sind nach der oben beschriebenen Methode 17 Blutbilder und 600 Pulpenschnitte hergestellt und untersucht worden. Leider ist ein Blutpräparat nach dem ersten provisorischen Zählen beim Nachfärben zugrunde gegangen, ebenso 3 Pulpen bei der Exstirpation.

In dem jedem Präparat vorgängigen Schema ist die Zeit der Blutentnahme besonders vermerkt worden. (Kann doch infolge der Verdauung, einer Ueberanstrengung etc. event. eine periphere Vermehrung bestimmter Blutzellen erfolgen, Nägeli.)

Von besonderer Wichtigkeit ist die Art der Blut-Pulpenentnahme. Um dem Patienten die sehr starken Schmerzen der tiefen Trepanation etwas zu lindern, wurden maximal 1 ccm Riphain eingespritzt. Dabei ist aber nie eine „terminale" Anaestesie, stets jedoch eine Tuber- oder Mandibular-Leitung ausgeführt worden.

Untersuchungsprotokolle

Nr. 1. Name: Me. ♂ ⌈6

Anamnese: Kauschmerz, keine Schmerzen auf kalt, auch nicht nachts. warmempfindlich zeitweise.

Carieszustand: tiefe, jauchige, zentrale und Fissurencaries.

Pulpenkammer: offen.

Allgemeiner Gesundheitszustand: gut.

Untersuchung: vormittags.

Klinische Diagnose: Gangrän.

Blutbild:		
	N. Seg.	53 %
	Eos.	1 %
	Mono.	1 %
	Lympho.	45 %

Stark zertrümmerte Blutzellen, die Kerne sind oft nur mit Spuren von Protoplasma versehen. Das sichtbare Protoplasma ist vakuolig aufgelöst. Viele Endothelzellen. Im Blutbild befinden sich ebenfalls viele Trümmer histiogener Elemente. Erythrocyten selten.

Pulpa: In der strukturlosen Pulpa sind nur seltene Gefäße mit verdicktem Endothel erhalten. Zunächst diesen Gefäßen sind

viele ausgetretene Blutzellen, besonders Lymphocyten. Zweikernige Riesenzellen.

Odontoblasten sind keine mehr zu erkennen, die Grundsubstanz ist ganz aufgelöst. Auffallend ist die geringe Rundzelleninfiltration. Die Nerven sind nur noch als Marchischollen vorhanden. Ebenso sind noch Reste einer Abszeßmembran zu sehen. Die Wurzelpulpa zeigt nekrobiotisches Gewebe.

Histo-pathologische Diagnose: Gangrän der Kronenpulpa. Nekrobiose des apicalen Teils.

Nr. 2. Name: Bi. ♀ 7|

Anamnese: nach frischer Zahnhals-Amalgam-Füllung, Schmerzen 4 Tage auf kalt und warm, fast ohne Intermission. Leichte Klopfempfindlichkeit.

Carieszustand: —

Pulpenkammer: geschlossen.

Allgemeiner Gesundheitszustand: gut.

Untersuchung: vormittags.

Klinische Diagnose: Pulpitis acuta totalis.

Blutbild:

N. Stab.	5 %
N. Seg.	45 %
Eos.	5 %
Baso.	—
Mono.	4 %
Lympho.	41 %

N. Seg. Basophiles Protoplasma 7. Vakuolen Protoplasma 1. Grobe Granula 12. Kerne der N. Seg. mehrfach pyknotisch, übersegmentiert. Lympho. Kerne alt. Monocyt. überlappt 1. Granula fein. Wenig histiogene Elemente, kein Endothel.

E: leichte Anisocytose. L : E = 2 : 1000.

Pulpa: Pulpa des palatinalen Kanals: Coronarwärts ist eine starke, lokalisierte Infiltration zu bemerken. Haemorrhagie (event. artefact), venöse Stauungshyperaemie über die ganze Pulpa, im übrigen zeigt die Pulpa Normalstruktur, keine Dentikel, Gefäßwandungen normal, in deren Umgebung sich wenig Wanderzellen befinden.

Histo-pathologische Diagnose: Pulpitis partialis acuta.

Pulpa des distalen Kanals: Die Grundsubstanz ist teilweise aufgelockert, durch die ganze Pulpa ist eine stärkere Rundzellen-Infiltration zu bemerken. Die Kapillarendothelien sind verdickt. Apical ist das Auftreten von Lymphocyten und Monocyten bemerkenswert. Coronar große Haemorrhagie (ev. artefact).

Histo-pathologische Diagnose: Pulpitis acuta totalis.

Nr. 3. Name: Ta. ♀ |6

Anamnese: Kauschmerz, ohne weitere Symptome.

Carieszustand: tiefe, schmierige mesio-occlusale kariöse Höhle.

Pulpenkammer: geschlossen.
Allgemeiner Gesundheitszustand: gut.
Untersuchung: 14 Uhr.
Klinische Diagnose: Gangrän.
Blutbild: Nur einzelne Erythrocyten, die leichte Anisocytose aufweisen. Keine guterhaltenen Leukocyten erkennbar. Kerne ohne Protoplasma, Protoplasmatrümmer, Kerntrümmer von Lymphocyten, viele Bakterien, hauptsächlich Kokken (meistens Diplo, seltener kurze Ketten), wenig Stäbchen. Gewebstrümmer ohne Struktur.
Pulpa: Die Grundsubstanz ist fast durchgehend aufgelöst. Es sind nur noch einzelne randständige Fibrillen zu erkennen. Die Odontoblasten sind vollständig verschwunden. In der noch gering erhaltenen Grundsubstanz (apical) starke zellige Infiltration. Ebenso sind apical Spuren von Marchischollen zu erkennen. Coronar dagegen riesige Einschmelzungen.
Histo-pathologische Diagnose: Gangrän, nekrobiotisches Gewebe.

Nr. 5. Name: Ru. ♀ $\overline{5}|$
Anamnese: keine Schmerzen.
Carieszustand: mittlere, mesiale, kariöse Höhle.
Pulpenkammer: geschlossen.
Allgemeiner Gesundheitszustand: gut
Untersuchung: vormittags 11 Uhr.
Klinische Diagnose: Caries ohne pulpitische Symptome.
Blutbild:

N. Stab.	3 %
N. Seg.	47 %
Eos.	2 %
Baso.	—
Mono.	8 %
Lympho.	36 %
Plasma	4 %

Die Neutrophilen sind normal segmentiert, keine pyknotischen Kernformen, Granula fein. 2 Monocyten mit großen Vakuolen, alten Kernen. Viele junge Lymphocyten sind zu erkennen. 1 Fibrocyt. Keine Endothelien.
E: leichte Anisocytose, ungleich gefärbt.
L : E = 2 : 1000 (ca.)
Pulpa: Die Odontoblasten sind überall vorhanden, auch keine Einschmelzung ist zu erkennen. Coronar leichte retikuläre Auflockerung, spärliche Rundzellen und Großzellen-Infiltration. Ebenso coronar eine leichte Stauungshyperaemie. Durch die ganze Pulpa sind die Gefäße erweitert, aber ohne nennenswerte Endothelverdickung. Kein Dentikel.
Histo-pathologische Diagnose: Pulpitis acuta partialis.

Nr. 4. Name: Ru. ♀ $\overline{4}|$
Anamnese: während 4 Tagen und Nächten intermittierende Schmerzen.
Carieszustand: tiefe mesio-occlusale kariöse Höhle.

Pulpenkammer: geschlossen.
Allgemeiner Gesundheitszustand: gut.
Untersuchung: vormittags 11 Uhr.
Klinische Diagnose: Pulpitis totalis purulenta.

Blutbild:		
	N. Stab.	11 %
	N. Seg.	28 %
	Eos.	1 %
	Baso.	—
	Mono.	10 %
	Lympho.	50 %

N. Seg. Baso. Protoplasma 5, mit Vakuolen im Protoplasma: 1, grobe Granula 8. Monocyten mit großen Granula im Protoplasma 2. Die Kerne der N. Seg. pyknotisch. Viele junge Lymphocyten, davon 1 mit Vakuole im P. Viele histiogene Elemente, vereinzelte Endothelien sind zu erkennen. Ebenso zweikernige Riesenzellen, deren Protopl. verletzt ist.
E: ungleich gefärbt, leichte Anisocytose.
L : E = 4 : 1000 (L. ungleich verteilt).
Pulpa: Nur an einigen Randstellen ist normale Pulpastruktur zu erkennen. Die Odontoblasten sind überall verschwunden. Bemerkenswert ist die geringe Infiltration in dem retikulär-aufgelösten Gewebe. Die Gefäße sind teils erweitert, teils leicht verdickt. Es ist keine Blutstauung mehr zu bemerken, ebenso keine Neigung zur Abszeßbildung.
Histo-pathologische Diagnose: Pulpitis purulenta totalis (Anfangsstadium).

Nr. 6. Name: Cl. ♀ $\overline{|4}$
Anamnese: beim Einatmen kalter Luft Schmerzen.
Carieszustand: mesiale Schmelzcaries.
Pulpenkammer: geschlossen.
Allgemeiner Gesundheitszustand: gut (alte Tbc. mit negativem Sputum).
Untersuchung: vormittags 11 Uhr.
Klinische Diagnose: Pulpitis partialis.

Blutbild:			
	N. Stab.	2 %	(ca.)
	N. Seg.	21 %	„
	Eos.	2 %	„
	Baso.	1 %	„
	Mono.	2 %	„
	Lympho.	32 %	„
	Plasma	1 %	„

Die Granula der zu erkennenden N. Seg. sind sehr grob. Im Blutbild befinden sich viele nicht mehr differenzierbare Zelltrümmer; einige Endothelien sind zu erkennen, sowie 3 sehr stark degenerierte (Kern) N. Seg. Das Präparat ist nicht auszählbar und deshalb mit „ca." bezeichnet.
Pulpa: die ganze Pulpastruktur ist vollständig im Sinne eines reparatorischen Geschehens verändert. Es ist viel noch nicht zu

Bündeln geordnetes fibrilläres Bindegewebe zu bemerken. Die Odontoblasten sind verschwunden. In der Mitte der Pulpa befindet sich ein großer mit schöner Abszeßmembran umringter Abszeß. Rund um diese Membran ist nur eine geringe Infiltration zu bemerken. Coronar zeigt sich eine neue beginnende Einschmelzung. Die Gefäßlumina sind überall erweitert und zeigen verdicktes Endothel; teilweise prall gefüllt. Kein Dentikel.

Histo-pathologische Diagnose: Pulpitis ulcerosa clausa (Bild I).

Nr. 7. Name: ♀ 6|
Anamnese: leichte Schmerzen (ziehend auf kalt und warm).
Carieszustand: mesiale, tiefe, cariöse Höhle.
Pulpenkammer: geschlossen.
Allgemeiner Gesundheitszustand: gut (alte nicht produktive Tbc. mit negativem Sputum).
Untersuchung: 17 Uhr.
Klinische Diagnose: Pulpitis partialis purulenta.
Blutbild:

N. Stab.	6 %
N. Seg.	38 %
Eos.	1 %
Baso.	—
Mono.	7 %
Lympho.	47 %
Plasma	1 %

N. Seg. mit basophilem Protopl. 9, mit groben Granula 5, keine deutlichen Vakuolen. Die Kerne durchgehend pyknotisch. Die Stabkernigen sind reif. Viele junge Lymphocyten. Viele Endothelzellen. Mehrere Kokkenhaufen.
L : E = 9 : 1000 (ca.).
Pulpa: Im coronaren Teil ist an der Pulpaoberfläche zellige Infiltration, die zum kleinsten Teil aus Rundzellen besteht. Die Gefäße sind mit Serum gefüllt, ihre Wandungen ohne Befund. In der Mitte ein dickes Nervenbündel sichtbar; der Rest der Pulpa ist normal.
Histo-pathologische Diagnose: beginnende Pulpitis acuta partialis.

Nr. 8. Name: Zi. ♀ 5|
Anamnese: nie Schmerzen.
Carieszustand: disto-occlusale, tiefe, leicht schmierende, cariöse Höhle.
Pulpenkammer: geschlossen.
Allgemeiner Gesundheitszustand: gut.
Untersuchung: 15 Uhr.
Klinische Diagnose: Pulpitis chronica clausa.
Blutbild: Der Blutstropfen war so klein, daß er zum Auszählen ungenügend war. Es konnte nur eine provisorische Schätzung vorgenommen werden: Leukocyten 26 %, Lymphocyten 74 %. Viele Erythrocyten zeigen Stechapfelform (Kunstprodukt). Es

Bild I Gesamtbild einer Pulpitis ulcerosa clausa. Der Abszessinhalt ist teilweise herausgefallen. Die Umstrukturierung des ganzen Gewebes, sowie die Abszessmembran sind deutlich zu erkennen.

Bild II Verdickte und erweiterte Kapillare in einer infiltrierten und retikulär aufgelösten Zone.

ist eine scheinbar vollständige Abwesenheit von Monocyten und Eosinophilen zu bemerken. Im Blutbild dominieren die Endothelzellen.

Pulpa: Auffallend ist die durch die ganze Pulpa sich erstreckende geringe Rundzellen-Infiltration. In der Kronenpulpa leichte Strukturänderung mit beginnender Einschmelzung. Die zwei sichtbaren Haemorrhagien scheinen artefacta zu sein. Die Arterien sind durchwegs prall gefüllt mit leicht verdicktem Endothel, die Venen sind weit und erschlafft. Die Blutzellen sind randständig. Coronar passive Stauungshyperaemie; apical arterielle Hyperaemie. In den apicalen Gefäßen sind Monocyten zu erkennen. Kein Dentikel. Durch die Pulpa sind 3 Stufen wahrzunehmen. Im coronaren Teil purulente Infiltration, dann passive Hyperaemie und apical aktive Hyperaemie.

Histo-pathologische Diagnose: Pulpitis purulenta partialis.

Nr. 9. Name: De. ♂ $\underline{|6}$

Anamnese: Schmerzen beim Kauen.

Carieszustand: tiefe kariöse Höhle, aus deren Mitte ein Pulpapolyp herausragt.

Pulpenkammer: offen.

Allgemeiner Gesundheitszustand: gut.

Untersuchung: vormittags.

Klinische Diagnose: Pulpitis proliferativa (Granulomatosa).

Blutbild:		
	N. Stab.	1 %
	N. Seg.	65 %
	Eos.	3 %
	Baso.	1 %
	Mono.	9 %
	Lympho.	20 %
	Plasma	1 %

N. Seg. mit basophilem Protopl. 2, mit Vakuolen im Protopl. 1 und Granula 4, 1 Monocyt mit 3 großen, tiefroten, runden Granula im Protopl. Sehr große Haufen von Kokken sind durch das Bild zerstreut. Einige einzelne kleine runde Zellen mit neutrophiler Granulation vorhanden. Die Lymphocyten sind teilweise jung.

E: leichte Anisocytose. L : E = 4 : 1000 (ca. Leukocyten ungleich verteilt).

Pulpa: Die Pulpastruktur ist vollständig verloren, an deren Stelle ist nur Granulationsgewebe vorhanden, indem eine diffuse Rundzellen-Infiltration auffällt. Im apicalen Teil der Pulpa sind kleine Abszesse mit Abszeßmembran vorhanden. Im proliferierten Teil der Pulpa ist die Zahl der Gefäße enorm und weisen eine starke Durchblutung, erweitertes Lumen, doch keine Stauung auf. Die Gefäßwandungen sind sehr verdickt, besonders die Media, stellenweise auch die Intima (grobe

und plumpe Zellkerne), während die Externa durchgehend normal erscheint. Des weitern sind verschiedene ausgetretene Lympho- und Monocyten zu erkennen, sowie mehrkernige Zellen.

Histo-pathologische Diagnose: Pulpitis chronica proliferativa seu Granulomatosa.

Nr. 10. Name: Kr. ♀ $\underline{|6}$

Anamnese: ausstrahlende Schmerzen auf warm. Seit 1 Tag schwache Klopfempfindlichkeit.

Carieszustand: tiefe distale kariöse Höhle.

Pulpenkammer: geschlossen.

Allgemeiner Gesundheitszustand: gut.

Untersuchung: vormittags 10 Uhr.

Klinische Diagnose: Pulpitis acuta totalis.

Blutbild:

N. Stab.	4 %	(ca.)
N. Seg.	11 %	„
Eos.	1 %	„
Baso.	—	„
Mono.	1 %	„
Lympho.	7 %	„

Das Blutbild beherrschen Endothelzellen (das Bild wurde auf 200 ausgezählt, davon entfallen auf die Endothelzellen 176 %). Es sind noch 2 jugendliche zweikernige Zellen, davon 1 mit Vakuolen im Protoplasma, sowie ein Fibrocyt zu vermerken. Der Ausstrich sowie die Erythrocytenverteilung sind normal.

Pulpa: Das Bild beherrschen 3 Abszesse mit geschlossener Abszeßmembran. Coronar beginnt eine neue Einschmelzung, die von schwacher Rundzelleninfiltration umgeben ist. Apical ist retikuläre Auflockerung mit beginnender Infiltration vorhanden. Die Odontoblasten sind nur stellenweise zu erkennen. Die Gefäße sind nicht erweitert, die Wandungen der Arterien, die prall gefüllt sind, sind verdickt, die Venen sind blutleer. Keine Haemorrhagien. Der Axialstrom ist nur im Kronenteil nicht vorhanden. Dentikel.

Histo-pathologische Diagnose:
Pulpitis ulcerosa chronica clausa (Bild III).

Nr. 11. Name: Br. ♀ $\underline{|3}$

Anamnese: leichte ziehende Schmerzen auf warm. Keine Klopfempfindlichkeit.

Carieszustand: tiefe Schmelzcaries

Pulpenkammer: geschlossen:

Allgemeiner Gesundheitszustand: gut.

Untersuchung: vormittags 9 Uhr.

Klinische Diagnose: Pulpitis acuta partialis.

Blutbild:

N. Stab.	20 %
N. Seg.	60 %

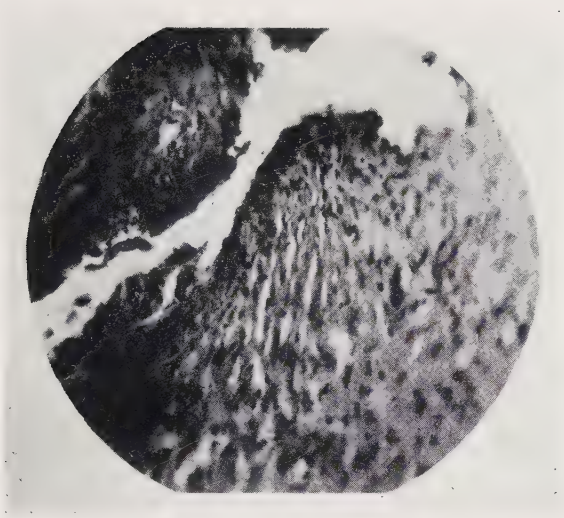

Bild III Abszess, dessen Inhalt teilweise herausgefallen. Rund um die deutliche Abszessmembran ist eine geringe Zone von Rundzellen-Infiltration. Die Grundsubstanz ist leicht aufgelockert.

Eos.	2 %
Baso.	1 %
Mono.	2 %
Lympho.	15 %
Plasma	—

N. Seg. mit basophilem Protoplasma 4, Vakuolen im Protoplasma 12, grobe Granula 3. Die Kerne oft pyknotisch und übersegmentiert. Auch einige Lymphocyten mit Vakuolen sind zu bemerken, sonst sind die Lymphocyten altkernig. Auch einige doppelkernige Zellen mit schmutzig rot-violettem Protoplasma und Granulaeinschlüssen, tiefblauen Kernen sind vorhanden, ebenso viele histiogene Elemente. Haufen von Stäbchen.

Leukocyten ungleich verteilt.

Pulpa: Die Pulpa ist bei der Exstirpation leider vollständig zerrissen und erwies sich als unbrauchbar.

Nr. 12. Name: Bu. ♀ $\overline{|6}$

Anamnese: anfallsweise Schmerzen auf kalt und warm, keine Klopfempfindlichkeit.

Carieszustand: tiefe mesio-occlusale kariöse Höhle.

Pulpenkammer: geschlossen.

Allgemeiner Gesundheitszustand: gut.

Untersuchung: vormittags 9 Uhr.

Klinische Diagnose: Pulpitis acuta partialis, (totalis).

Blutbid:

N. Stab.	10 %
N. Seg.	45 %
Eos.	1 %
Baso.	(1) %
Mono.	4 %
Lympho.	40 %

N. Seg. mit fast durchgehendem ortochromem Protoplasma, dagegen haben 6 Vakuolen im Protoplasma und 4 grobe Granula. Die Kerne sind oft übersegmentiert. Bei den Monocyten weisen 4 gröbere Granula und 2 Vakuolen im Protoplasma auf. Die Kerne der Lymphocyten sind durchgehend alt und in Aufhellung begriffen. Viele Diplokokken, kurze und lange Streptokokken sowie Stäbchen sind vorhanden. Keine Endothelien.

E: leichte Anisocytose. L : E = 1 : 1000.

Pulpa: Die Pulpa zeigt das Bild eines stark infiltrierten Gewebes. Die fibrilläre Struktur ist nicht mehr zu erkennen. Die Odontoblasten sind vakuolig degeneriert und nicht überall vorhanden. Die selten erhaltenen Gefäße haben ein verdicktes Endothel und erweitertes Lumen. In der Umgebung der Gefäße erscheinen viele Wanderzellen. Die Erythrocyten sind randständig oder ausgetreten. Stellenweise verwaschene Zeichnung (einschmelzende Zonen), einzelne Kokken.

Histo-pathologische Diagnose: Pulpitis acuta totalis.

Nr. 13. Name: Ac. ♂ $\underline{3|}$
Anamnese: ständig Eiter um den Zahnhals, trägt Prothese mit starrer Klammer am $\underline{3.|}$ Zahn, leicht locker.
Carieszustand: keine Caries.
Pulpenkammer: geschlossen.
Allgemeiner Gesundheitszustand: gut.
Untersuchung: $17\,^1/_2$ Uhr.
Klinische Diagnose: tiefe Pyorrhoetasche, Zahnschmelz vollkommen intakt. Schmerzlose Periodontitis traumatica.

Blutbild:		
	N. Stab.	10 %
	N. Seg.	23 %
	Eos.	7 %
	Baso.	1 %
	Mono.	3 %
	Lympho.	55 %
	Plasma.	1 %

N. Seg. mit basophilem Protoplasma sind kaum vorhanden, dagegen weisen 7 grobe Granulationen und 2 Vakuolen auf. Die Kerne sind durchgehend pyknotisch und übersegmentiert. Einzelne Zellen scheinen in Kariolyse begriffen zu sein. Von den Monocyten ist eine junge Kernform vorhanden. Die Lymphocyten sind meistens jung, deren Kerne ein lockeres Chromatingerüst aufweisen. 1 Lymphocyt hat eine große Vakuole im Protoplasma. Des weiteren sind dreikernige Riesenzellen in der Größe von ca. 10 E. festzustellen. Ebenso viele Endothelzellen. Kleine Häufchen von Kokken.
L : E = 3 : 1000 (ca.)
Pulpa: Das Bild zeigt eine alte degenerierte Pulpa mit vielen harten Neubildungen ohne Dentincharakter. Eine leichte Infektion scheint vom Apex, wo eine retikuläre Strukturauflösung zu erkennen ist, in die Pulpa einzuwandern. Es ist keine Rundzelleninfiltration zu finden.
Histo-pathologische Diagnose: Pulpitis degenerativa.

Nr. 14. Name: Ep. ♀ $\underline{|6}$
Anamnese: seit 4—5 Tagen starke Schmerzen in der Nacht. Der ganze Kopf ist benommen.
Carieszustand: riesige, tiefe occlusale Caries.
Pulpenkammer: geschlossen (?).
Allgemeiner Gesundheitszustand: gut.
Untersuchung: 14 Uhr.
Klinische Diagnose: Pulpitis purulenta totalis.

Blutbild:		
	N. Stab.	11 %
	N. Seg.	50 %
	Eos.	9 %
	Baso.	2 %
	Mono.	8 %
	Lympho.	19 %
	Plasma.	1 %

Bei den N. Seg. zeigen 9 Zellen große Vakuolen im Protoplasma, ebenso 1 Stabkerniger. Bei den Monocyten sind teilweise grobe Granula zu erkennen. 1 Zelle mit Vakuole. Die Kerne der N. Seg. sind übersegmentiert und leicht pyknotisch. Bei den Lymphocyten sind die jungen Formen vorherrschend, die Kerne der alten Formen haben ein aufgehelltes Chromatin. Des weitern sind dreikernige Riesenzellen mit Vakuolen im Protoplasma vorhanden. Neben mehrkernigen Makrophagen sind einige histiogene Elemente, aber keine Endothelien vorhanden.

L : E = 4 : 1000.

Pulpa: Es ist keine Pulpastruktur mehr zu erkennen, die Infiltration von Rund- und Wanderzellen ist absolut. Die Odontoblasten sind verschwunden. Die wenigen zu erkennenden Gefäße zeigen Schlaffwandigkeit, ohne Verdickung. Coronar ist in der Nähe einer Stase beginnende Einschmelzung vorhanden. Die zu differenzierenden N. Seg. haben eine knollige Kernstruktur und liegen nicht weit von den Gefäßen entfernt. Artefacte Haemorrhagien. Kein Dentikel.

Histo-pathologische Diagnose: Pulpitis acuta totalis.

Nr. 15. Name: Wi. ♂ ⌈4

Anamnese: leichtes Ziehen.

Carieszustand: keine Caries. Stark abgekauter Zahn.

Pulpenkammer: geschlossen.

Allgemeiner Gesundheitszustand: gut.

Untersuchung: 17 1/2 Uhr.

Klinische Diagnose: Abrasion.

Blutbild: Das schwach gefärbte Blutbild wurde bei der ersten Prüfung nur provisorisch gezählt und wies ca. 40 % Neutrophile und 60 % Lymphocyten (2 Eosinophile) auf. Die Erythrocyten waren ohne Befund. Beim Nachfärben ging das Präparat leider verloren.

Pulpa: Die Pulpagrundsubstanz ist im allgemeinen gut vorhanden. Apical hat eine leichte retikuläre Auflösung begonnen. Um diese Zone herum befindet sich eine stärkere Rundzellen-Infiltration. Die Odontoblasten sind an einer Stelle vakuolig zerfallen, sonst ohne Befund. Artefacte Haemorrhagien. Die Gefäße sind prall gefüllt, die Endothelien zeigen leichte Verdickung. Einzelne Lumina erscheinen weit und erschlafft. In der Pulpa sind 3 Stadien zu erkennen, das Stadium der serösen Infiltration, der Hyperaemie und der retikulären Auflösung.

Histo-pathologische Diagnose: Pulpitis acuta partialis.

Nr. 16. Name: Wi. ♂ ⌈5

Anamnese: stark abgekauter Zahn.

Carieszustand: keine Caries, verschiedene kleine mesiale Amalgam-Füllungen.

Schema

Name	Klin. Diagnose	histo-path. Diagnose	Seg. N. %	Stab. N. %	Eos. %	Baso. %	Mono. %	Ly. %	Pla. %
Me. $\frac{\|6}{}$ m	Gangrän	Gangrän	53 ca.	—	1 ca.	—	1 ca.	45 ca.	—
Bi. $\frac{7\|}{}$ w	P. pur.	P. tot. acuta	45	5	5	—	4	41	—
Ta. $\frac{\|6}{}$ w	Gangrän	Gangrän	keine Zählung möglich					—	—
Ru. $\frac{5\|}{}$ w	o. Reaktion	P. serosa part.	47	3	2	—	8	36	4
Ru. $\frac{4\|}{}$ w	P. tot.	P. pur. part.	28	11	1	—	10	50	—
Cl. $\frac{\|4}{}$ w	P. part.	P. Abszeß	21 ca.	2 ca.	2 ca.	1 ca.	2 ca.	32	1
Cl. $\frac{6\|}{}$ w	P. tot. ac.	P. acuta part.	38	6	1	—	7	47	1
Zi. $\frac{5\|}{}$ w	Gangrän	P. pur. part.	ca. Leuko.: 26 % Lympho.: 74 %						—
De. $\frac{\|6}{}$ m	P. Polyp	P. prolif.	65	1	3	1	9	20	1
Kr. $\frac{\|6}{}$ w	P. tot. ac.	P. ulcerosa clausa	11 ca.	4 ca.	1 ca.	—	1 ca.	7	—
Br. $\frac{\|3}{}$ w	P. tot. ac.	—	60	20	2	1	2	15	—
Bu. $\frac{\|6}{}$ w	P. ac. part.	P. pur. part.	45	10	1	(1)	4	40	—
Ac. $\frac{3\|}{}$ m	Pyorrhoe	P. atrophicans	23	10	7	1	3	55	1
Ep. $\frac{6\|}{}$ w	P. tot. pur.	P. ac. tot.	50	11	9	2	8	19	1
Wi. $\frac{\|4}{}$ m	Abrasion	P. ac. part.	ca. Leuko.: 40 % Lympho.: 60 %						Eos.: 2 %
Wi. $\frac{\|5}{}$ m	Abrasion	P. ac. part.	50	9	—	—	4	35	2
Sci. $\frac{\|6}{}$ m	P. ac. part.	—	49	11	3	—	6	30	1

(Fortsetzung)

Andere Zellen	Qualitativ
—	Stark zertrümmerte Zellen, Kerne oft ohne Protoplasma. Vakuolen im Protoplasma. Viele Bindegewebselemente.
keine Endothelzellen	E.: leichte Anisocytose. Ly.: Kerne alt. Mono.: 2 Vakuolen im Protoplasma. N. Kerne pyknotisch, Ueberseg. Granula mittelfein. Vak.: 1. Baso. Protopl.: 7. Wenig histiogene Elemente.
—	Einzelne anisotische E. Seg. N. Kerne mit zertrümmertem Protoplasma. Kerntrümmer von Ly. Viele Bakterien einzeln und Diplokokken, wenig Stäbchen.
—	2 Mono. mit Vak., viele junge Ly. — E.: leichte Anisocytose, keine Endothelzellen. Seg. N. normal seg. — ein Fibrocyt.
zweikernige Riesenzelle	E.: leichte Anisocytose. Viele Seg. N. mit groben Granula. Baso. Protopl. Vak.: 1. Kerne pyknotisch. Mono.: Gran. 2. Ly. alte aufgehellte Kerne. Vereinzelte Endothelien.
viele Endothelzellen	N.: 3 stark degeneriert — Gran. grob. Viele undifferenzierbare Trümmer, wenig Kokken.
viele Endothelzellen	N. Seg. Baso. Protopl.: 9 – grobe Gran.: 5 – keine deutlichen Vak. — Kerne pyknotisch — viele junge Ly. — viele Kokken.
viele Endothelzellen	Viele E. Stechapfelform (Kunstprodukt) — fast nur Endothelzellen — keine Mono. und Eos. zu differenzieren.
—	Mono. mit 3 großen tiefroten Gran. in Protopl. N. Seg. Überseg. — einzelne junge Ly. — Haufen von Kokken und Stäbchen — histiogene Elemente.
sehr viele	2 jugendl. zweikernige Zellen, 1 mit Vak. im Protoplasma. — 1 Fibrocyt.
doppelkernige Zellen	N. Seg.: Vak. 12, Baso. Protopl.: 4, grobe Gran.: 3 — Kerne pyknotisch, überseg. Ly. alt — viele histiogene Elemente.
—	N. Seg.: Vak.: 6, grobe Gran.: 4, Baso. Protopl. 5 — Kerne pyk. nicht überseg. — Mono.: grobe Gran., Vak. (?) — halbreifer Myelocyt — viele Diplokokken, Stäbchen, einzelne lange und kurze Streptokokken — Ly. alt — keine Endothel.
dreikernige Riesenzellen	Sehr viele Endothelzellen — N. Seg.: Vak.: 2, grobe Gran. 7, Kerne überseg. — Mono. jung. Ly.: mit großer Vak.
—	N. Seg. Vak.: 9, grobe Gran. — Mono.: Gran. und Vak. — Ly. viele junge Formen — N. Seg. pyk. überseg. — keine Endothel, histiogene Elemente.
	Wenig Bakterien.
—	Riesenzelle. N. Seg. Kerne durchgehend pyk., Vak.: 3 — Ly. alt — ein Mono. mit Vak. Kokkenhaufen — keine Endothel.
—	N. Seg.: Vak.: 4, Baso. Protopl. 2, Gran. grob — Ly. alt — viele histiogene Elemente, keine Endothelzellen.

Pulpenkammer: geschlossen.
Allgemeiner Gesundheitszustand: gut.
Untersuchung: 17 1/2 Uhr.
Klinische Diagnose: Abrasion.
Blutbild:

N. Stab.	9 %
N. Seg.	50 %
Eos.	—
Baso.	—
Mono.	4 %
Lympho.	35 %
Plasma.	2 %

3 N. Seg. haben Vakuolen im Protoplasma, ebenso 1 Monocyt. Die Kerne erscheinen durchgehend pyknotisch. Riesenzellen sind zu erkennen, doch keine Endothelien. Die Lymphocyten sind durchwegs alt, doch haben 2 Vakuolen im Protoplasma. Einige N. Seg. mit mittelgroben Granula. Kokkenhaufen.
E: schwach gefärbt, L : E = 2 : 1000.
Pulpa: Die Pulpastruktur ist überwiegend normal. An einigen Randzonen hat eine leichte Infiltrierung stattgefunden. Die Gefäße sind weder gestaut noch erschlafft. 2 weit von einander entfernte artefacte Haemorrhagien. Die Odontablasten sind gut erhalten, aber stellenweise tritt eine vakuolige Degeneration in Erscheinung.
Histo-pathologische Diagnose: Pulpitis acuta partialis simplex.

Nr. 17. Name: Sci. ♂ $\underline{|6}$
Anamnese: leichte Schmerzen auf kalt und warm.
Carieszustand: mesiale mittlere kariöse Höhle.
Pulpenkammer: geschlossen.
Allgemeiner Gesundheitszustand: gut.
Untersuchung: 17 Uhr.
Klinische Diagnose: Pulpitis acuta partialis.
Blutbild:

N. Stab.	11 %
N. Seg.	49 %
Eos.	3 %
Baso.	—
Mono.	6 %
Lympho.	30 %
Plasma.	1 %

Bei 4 N. Seg. befinden sich Vakuolen im Protoplasma, 3 Monocyten haben gröbere Granula. Die Kerne der N. Seg. sind fast durchwegs pyknotisch, die Granula grob. Viele histiogene Elemente, aber keine Endothelzellen treten in Erscheinung.
E: leichte Anisocytose. L : E = 2 :1000.
Pulpa: Die Pulpa ging bei der Exstirpation zugrunde und konnte nicht verwendet werden.

Analyse

Fast allgemein werden für ein normales peripheres Blutbild folgende Zahlen in Prozentwerten angegeben (allfällige Differenzen sind weiter unten berücksichtigt): Leukocyten: Gesamtzahl in cmm ca. 7000, N. Stab.: 5-10 %, N. Seg.: 55—60 %, Eosinophile: 2—4 %, Basophile: $^1/_2$—$^1/_3$ %, Monocyten: 6—8%, Lymphocyten: 20—25 %.

Bei der Durchsicht der Tabelle ist zuerst auffallend, daß kein lokaler Blutbefund obigen Ziffern im gesamten irgendwie nahe kommt. Die Abweichungen im einzelnen sind ebenfalls beträchtlich und verteilen sich auf die einzelnen Blutzellen folgendermaßen:

Neutrophile Segmentierte:	Normalzahl:	1
	Unterzahl:	12
	Ueberzahl:	1
Neutrophile Stabkernige:	Normalzahl:	5
	Unterzahl:	5
	Ueberzahl:	4
Eosinophile:	Normalzahl:	5
	Unterzahl:	6
	Ueberzahl:	3
Basophile:	durchschnittlich	normal
Monocyten:	Normalzahl:	4
	Unterzahl:	8
	Ueberzahl:	2
Lymphocyten:	Normalzahl:	1
	Unterzahl:	3
	Ueberzahl:	12

Aus diesem Schema ist die Ausnahmestellung der basophilen Blutzellen, die nur in einem Falle (Nr. 14 Ep.) absolut erhöht sind, ersichtlich. Dieser Erhöhung steht die histo-pathologische Diagnose einer Pulpitis acuta totalis gegenüber. Eine bestimmte Erklärung für dieses Verhalten anzugeben, ist mir nicht möglich, es muß weiteren Untersuchungen überlassen bleiben.

Nägeli erwähnt nur kurz das Verschwinden der Mastzellen bei akuten Infektionskrankheiten auf der Höhe der Infektion. Eine Parallele im Verhalten mit den Eosinophilen ist bei Schilling erwähnt. Ob nun zwischen der Neigung dieser Zellen zu basischen Farbstoffen und der H-Hyperionie, die ein nie feh-

lendes Element einer jeden Entzündung darstellt (Schneider-Widmann), bestimmte Beziehungen bestehen, kann nicht bewiesen werden. Um andererseits eine Wechselbeziehung zwischen den segmentiertkernigen Neutrophilen, in die der Beginn der H-Hyperionie zu verlegen ist und den Basophilen zu sichern, sind weitere Untersuchungen nötig.

Aus dem Verhalten der Basophilen können keine diagnostischen Schlüsse über den Zustand der Pulpa gezogen werden.

Die Lymphocyten: Die normalen Prozentwerte für die Lymphocyten werden von Nägeli mit 20—25 %, von Schilling mit 21—35 % angegeben. Es entsprechen der Normalzahl nach Nägeli ein untersuchter Fall, 3 der Unterzahl und 12 der Ueberzahl. Werden die Angaben von Schilling berücksichtigt, sind 3 den Normalwerten entsprechend, 4 in der Unterzahl und 9 Fälle in der Ueberzahl.

Lokale Lymphocyten bei wesentlich erhöhter Gesamtzahl findet sich keine in unseren Untersuchungen. Lokale Lymphocyten bei verminderter oder subnormaler Gesamtzahl sind nach Nägeli 12 Fälle, nach Schilling 9. Es ist eine lokale Lymphocytopenie mit erhöhter Gesamtzahl vorhanden. Mit normaler oder subnormaler Gesamtzahl sind 3 lokale Lymphocytopenien zu erkennen.

Verglichen mit den andern Blutzellen, sind die Lymphocyten die einzigen, die 75 % des untersuchten Materials in der Ueberzahl aufweisen.

Es ist fast ein Ding der Unmöglichkeit, auch nur einen Teil der Lymphocyten-Literatur zu erwähnen. Für die folgenden Untersuchungen und Schlußfolgerungen seien ein paar für uns wesentliche Punkte herausgegriffen; immer aber wird berücksichtigt, daß sich dieselben auf das periphere Blutbild beziehen.

Vorgreifend sei erwähnt, daß die Lymphocyten im normalen Blutbild die geringsten Veränderungen im Protoplasma (Vakuolen) aufweisen, da sie weder autolytische noch proteolytische und oxydierende Fermente enthalten (Nägeli). Es kann als feststehend gelten, daß bei jeder infektiösen, besonders eitrigen Entzündung, frühzeitig ein Leukocytenaustritt erfolgt und erst später mononukleäre Zellen im Exsudat auftreten, sei es, daß sie aus dem Gewebe oder aus den Gefäßen stammen (Marchand). Während die Lymphocyten in der Nähe der Gefäße zu

finden sind, liegen die Plasmazellen weiter entfernt (Sternberg). Die Lymphocyten sowie die Plasmazellen sind an der Zusammensetzung des veränderten Gewebes beteiligt, wobei gewisse Bakterien einen Reichtum an Plasmazellen bedingen (Sternberg). Auch die Umbildung von Lymphocyten in Plasmazellen ist von der Art des pathologischen Prozesses abhängig (Jvasmovic). Bakterientoxine, speziell der Streptokokken, können die Infiltration hindern. Ebenfalls feststehend ist die Tatsache, daß sich weder die Lymphocyten noch die Plasmazellen an einer Bindegewebsneubildung beteiligen. Ihre Rolle ist die der Makrophagen und der Purinverarbeitung (Schneider-Widmann). Zu erwähnen bleibt noch die Verminderung der Lymphocyten im peripheren Blut auf der Höhe der Infektion und die infauste Prognose bei einem Sturz (Nägeli). Eine relative Lymphcytose, verknüpft mit einer absoluten Eosinophilie, leitet die Heilphase ein (Schilling). Bei subnormaler Gesamtzahl rufen Stoffwechselstörungen und Defektkrankheiten im peripheren Blutbild eine Lymphocytose hervor. Diese letztere Tatsache ist für unsere Untersuchungen des lokalen Blutbildes der Pulpa sehr interessant.

Wenn wir die gefundenen Prozentwerte den histo-pathologischen Diagnosen gegenüberstellen, so ergibt sich folgende Aufstellung:

Den niedrigsten Wert (7 Ly.) zeigt eine Pulpitis ulcerosa clausa, es folgen eine Pulpitis purulenta partialis (19 Ly.), ein Polyp (20 Ly.), Pulpitis ulcerosa clausa (32 Ly.), Pulpitis acuta partialis (35 und 36 Ly.), Pulpitis acuta totalis (40 Ly.), um den Höchstwert bei einer degenerierten Pulpa (55 Ly.) zu erreichen.

Bemerkenswert sind die niedrigen Werte beim Polyp, der den Versuch einer Ausheilung bedeutet, und der Höchstwert bei einer degenerierten mit Dentikeln übersäten Pulpa, der eine andere Heilungsreaktion darstellt. Die mittleren Werte entfallen alle auf die verschiedenen entzündlichen und eitrigen Formen der Pulpitis. Die Eindeutigkeit der Prozentwerte im Hinblick auf den Zustand der Pulpa fehlt bei den Lymphocyten. Somit kann aus der Zahl der Lymphocyten höchstens eine ergänzende, in keinem Fall aber eine definitive Diagnose gestellt werden.

Die neutrophilen Leukocyten: Die Prozentwerte werden von Nägeli und Ehrlich mit 55—60 % Segmentiert-

kernige und 5 -10 % Stabkernige angegeben; von Schilling mit 54—72 % resp. 3—5 %. In den vorliegenden Untersuchungen verteilen sich die Werte folgendermaßen:

nach Nägeli:		
neutrophil Segmentiertkernige:	Normal:	1
	Unterzahl:	12
	Ueberzahl:	1
neutrophil Stabkernige:	Normal:	5
	Unterzahl:	5
	Ueberzahl:	4
nach Schilling:		
neutrophil Segmentiertkernige:	Normal:	2
	Unterzahl:	12
	Ueberzahl:	—
neutrophil Stabkernige:	Normal:	3
	Unterzahl:	3
	Ueberzahl:	8

Die Vergleiche mit den Gesamtwerten ergeben folgende Resultate:

1. Neutrophilie (70 %) ohne Verschiebung der Stabkernigen: mit erhöhter Gesamtzahl: — mit normaler oder subnormaler Gesamtzahl—;
2. Neutrophilie mit einfacher Verschiebung —;
3. Neutropenie mit niedriger Gesamtzahl ohne Kernverschiebung: 2 (Pulpitis ulcerosa clausa).

Die relative Leukopenie ist das auffallende Merkmal der untersuchten lokalen Blutbilder. Sämtliche chronischen wie akuten Entzündungen der Pulpa haben eine lokale Penie der Segmentkernigen zur Folge, mit Ausnahme der Pulpitis proliferativa, die Normalwerte zeigt. Bei den Stabkernigen ist die Lage unklar und kann nicht als abgeschlossen betrachtet werden, weil die histo-pathologische Diagnose des Höchstwertes fehlt, doch scheinen total entzündete und purulente Formen der Pulpitis eine Erhöhung der Stabkernigen herbeizuführen.

Die niedrigsten Werte der Segmentiertkernigen Neutrophilen (11%, 21%) treten bei der Pulpitis ulcerosa clausa auf, die degeneriert veränderte Pulpa folgt mit 23 %; es folgt ein Ansteigen der Prozentwerte bei den purulenten Entzündungen, sodaß die totalen nichteitrigen Entzündungen die dem normalen peripheren Blutbild am nächsten stehenden Werte zu ver-

zeichnen haben. Diese sehr interessante Tatsache ist in folgender Kurve festgehalten:

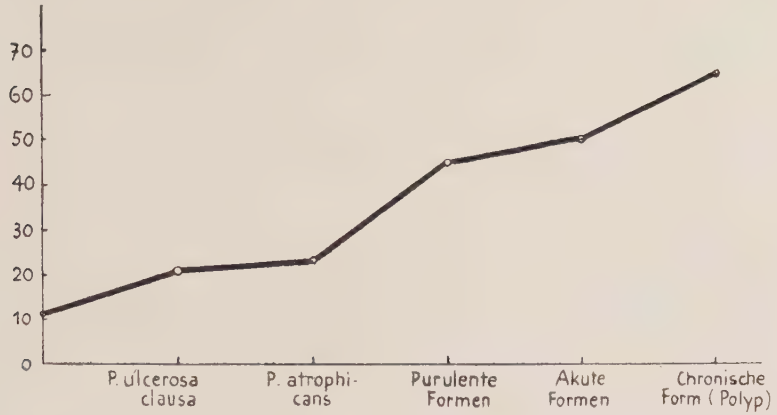

Allgemein anerkannt ist bei den Neutrophilen ihre Fähigkeit zur Eigenbewegung, sowie ihre fermentative und phagocytotische Funktion (Nägeli, Schilling, Marchand etc.). Die Vorbedingung zur Ausübung dieser Tätigkeit aber ist das Verlassen der Gefäße (Schneider-Widmann), welches durch ein H-Jonen Gefälle angeregt wird (Gräff).

Ein Erschlaffen ihrer Tätigkeit „als Krieger im Felde" (Türk) der Pulpa tritt bei ulcerierendem Gewebsverlust, sowie durch Dentikelbildung ein, wobei nicht zu übersehen ist, daß Dentikel die Widerstandsfähigkeit der Grundsubstanz unter Beweis stellen, gleichzeitig aber eine haematologische Insufizienz der Neutrophilen hervorrufen.

Die relative Gesetzmäßigkeit zwischen dem Vorkommen der neutrophil Segmentierten im lokalen Blutbild der Pulpa und der histo-pathologischen Diagnose läßt die Möglichkeit sicherer diagnostischer Schlüsse zu.

Um das gewonnene Bild abzurunden sei es gestattet, auf folgende Tatsachen hinzuweisen. Die Segmentiertkernigen Leukocyten ertragen eine saure Verschiebung des pH besser als eine alkalische. Die Acidosis wirkt hämotaktisch und erweitert die Kapillaren (Schneider-Widmann). Um definitive Einsicht über das Verhalten der neutrophilen Leukocyten in der Pulpa zu erhalten, ist es notwendig, unsere Erkenntnis über die H-Jonen-Konzentration bei der Pulpitis zu vertiefen. Dadurch würden der Therapie neue Wege eröffnet.

Die Monocyten: Die Prozentwerte werden von Nägeli mit 6—8 % als normal angesehen, von Schilling mit 4—6—8 %. In den untersuchten lokalen Blutbildern ist die Zahl der Monocyten

nach Nägeli:	Normal	in 4 Fällen
	Unterzahl	in 8 Fällen
	Ueberzahl	in 2 Fällen
nach Schilling.	Normal	in 7 Fällen
	Unterzahl	in 5 Fällen
	Ueberzahl	in 1 Fall

Ausgesprochene Monocytose mit erhöhter Gesamtzahl ist keine vorhanden, dagegen eine leichte Monocytose mit niedriger Gesamtzahl. Diese Beobachtung ist dem peripheren Blutbild entgegengesetzt, indem die Monocyten eine Vermehrung aufweisen, wenn auch andere myeloische Elemente in erhöhter Zahl im Blute kreisen (Nägeli). Schilling findet zwar in gewissen Fällen eine durchaus selbständige Erhöhung der monocytären Blutzellen.

Wenn wir die gefundenen Prozentwerte der histo-pathologischen Diagnose gegenüberstellen, ergibt sich folgendes Bild:

Gangrän:	1 %
Pulpitis ulcerosa clausa:	1 %
Pulpitis ulcerosa clausa:	2 %
Pulpitis atrophicans:	3 %
Pulpitis acuta partialis:	4 %
Pulpitis acuta totalis:	4 %
Pulpitis acuta partialis:	7 %
Pulpitis purulenta partialis:	8 %
Pulpitis proliferativa:	9 %
Pulpitis purulenta partialis:	10 %

Diese Anordnung zeigt subnormale Werte bei ulceröser aber geschlossener Pulpitis. Bei akuten Entzündungen sind die Werte an der untern Grenze des Normalen; die obere Grenze ist erreicht oder überschritten bei beginnenden purulenten Entzündungen.

Daß eine dauernde Vermehrung der Monocyten bei wenig virulenten, remittierend einwirkenden Infektionen zu bemerken ist, entspricht den Befunden des peripheren Blutbildes, wo sie als Zeichen von Immunisierungsvorgängen aufgefaßt werden (Schilling).

In der obigen Tabelle tritt deutlich eine gewisse Regelmäßigkeit der Monocyten im Verhalten zu den Segmentiert-

kernigen Neutrophilen hervor. Wiederum hat die Pulpitis proliferativa die Spitze; die Pulpitis ulcerosa clausa und atrophicans stehen auf der untersten Prozentstufe. Bei der akuten Pulpitis ist es umgekehrt; während die neutrophil Segmentiertkernigen hier Höchstwerte zeigen, sind bei den Monocyten mittlere Werte festzustellen.

Eine relative Genauigkeit der Differenzialdiagnose scheint möglich.

Die eosinophilen Leukocyten: Die Prozentwerte der Eosinophilen im normalen peripheren Blutbild werden von Nägeli und Schilling gemeinsam mit 2—4 % angegeben. In den untersuchten lokalen Blutbildern sind:

Normal:	5
Ueberzahl:	3
Unterzahl:	6

In der Literatur werden die Eosinophilen beschrieben als das empfindlichste Reagens auf Infektion bzw. Intoxikation, durch deren Einwirkung sie sofort verschwinden oder absinken. Zu starke Reize können auch paradoxe Reaktionen auslösen. Ihr Wiedererscheinen im peripheren Blutbild gilt als ein günstiges Zeichen (Schilling).

Henschen weist auf das Erscheinen dieser Zellen als Notstandsfunktion bei Ueberbelastung des mesenchymalen Apparates (Reticulo-Endothel) und die chemische Verarbeitung artfremder oder körpereigener Spezialstoffe hin.

Eine gewisse Abhängigkeit im Verhalten der Eosinophilen zur Verdauung ist bei Nägeli vermerkt; Wurmkrankheiten verursachen ebenfalls Eosinophilie (Schilling), doch bleibt ihre genaue Funktion immer noch unabgeklärt (Nägeli).

Orbon hat eine Eosinophilie bei Pulpitis und Stomatitis nachgewiesen. Der Ort der Blutentnahme ist nicht angegeben.

Die Gegenüberstellung der histo-pathologischen Diagnose und der Prozentwerte ergibt folgendes Bild:

Eine ausgesprochene Eosinophilie (über 5 %) ist nur in 2 untersuchten Fällen festzustellen und durch die histo-pathologische Diagnose einer Pulpitis atrophicans und einer Pulpitis purulenta partialis gekennzeichnet. In allen anderen Blutbildern, denen die verschiedensten Diagnosen gegenüberstehen, ist eine Unterzahl vorhanden. Nur bei der Pulpitis atrophicans

tritt eine eindeutige Reaktion zutage und zwar im Sinne einer Umkehrung im Verhältnis der neutrophil Segmentierten und einer Parallele zu den Lymphocyten. Letztere Wechselbeziehung entspricht Beobachtungen des peripheren Blutbildes.

Die absolute Zahl der Eosinophilen bietet nach diesen Untersuchungen, entgegen Orban, keine Diagnosemöglichkeit einer Pulpitis.

Abschließend seien noch die in den lokalen Blutbildern sich vorfindenden mehrkernigen Riesenzellen erwähnt. Nach übereinstimmender Schilderung aller Autoren gehen die Erythrocyten, Lymphocyten und Granulocyten im Carrel'schen Kulturversuch einfach zugrunde. Nur die Monocyten verwandeln sich zuerst zu mesenchymatoiden Typen, dann zu Fibroblasten mit lebhafter Neubildung und zeigen später syncytiale Zusammenhänge (zit. bei Schneider-Widmann). Die Farbe des Protoplasma der in unseren Präparaten vorliegenden Riesenzellen weist öfters Aehnlichkeit mit dem Schiefergrau des monocytären Plasmas auf. Ob daraus auch auf eine Uebergangsidentität zu schließen ist, entzieht sich unserer Kenntnis.

Die qualitativen „toxischen" Blutbilder:

Der Begriff der qualitativen toxischen Blutbilder war der Haematologie lange Zeit fremd. Er hat mit zunehmender Analyse und Verfeinerung der Beobachtung immer mehr Gestalt angenommen.

Die individuelle Formung der Blutzellen und deren Schädigung, die sich in Kern- und Protoplasma-Veränderungen abspielt, kennzeichnet das Bild. Anfänglich herrschte die Ansicht, diese Schäden brächten die Blutzellen von „zu Hause" (Türk-Nägeli), nämlich den Blutbildungsstätten, mit. Die grundlegende Arbeit von Gloor hat eindeutig nachgewiesen, daß auch eine periphere Schädigung eintritt. Diese wirkt sich am Kern in Form von Kernpyknosen, in Protoplasma-Veränderungen und Vakuolen und in der groben basophilen Granulation aus. Für die Stärke dieser Veränderungen ist die Art des peripheren Entzündungsherdes und die Größe der Resorptionsfläche, welche der Blutbahn dargeboten wird, maßgebend.

Es ist nun erstaunlich, in den untersuchten lokalen Blutbildern die relativ große Zahl von toxisch veränderten Blut-

zellen festzustellen. Wohl ist nirgends die absolute Form der Pyknose der neutrophilen Segmentiertkernigen (mit denen wir uns im folgenden fast ausschließlich befassen) anzutreffen. Nur die mittleren Stadien der scholligen Verklumpung der Kernsegmente treten in Erscheinung, auch die Blaufärbung des basophilen Protoplasma ist nirgends absolut intensiv. Von den Thesen Gloor's ist hier der Faktor der Größe der Resorptionsfläche zu berücksichtigen.

Die Einwirkung der Bakterien oder ihrer Toxine auf das in der Pulpa kreisende Blut ist eine absolute, da es nach erfolgter Stase keine Rückflußmöglichkeit mehr gibt. So erscheint es möglich, dem Faktor der Resorptionsfläche, denjenigen der Dauer der Einwirkung, d. h. der Zeit zuzugesellen. Weitere Forschungen und größeres Untersuchungsmaterial sind aber notwendig, um diese Hypothese zu erhärten.

Untersuchen wir im einzelnen die Veränderungen des qualitativen lokalen Blutbildes; diese sind in folgendem Schema nach Cariesbefund und Diagnose geordnet:

Bei allen Erkrankungen der Pulpa zeigen sich toxische Erscheinungen am qualitativen Blutbild.

Pyknotische Kernformen: Diese erscheinen in fast allen Blutbildern. Es ist nachgewiesen, daß dort, wo es sich eher um Toxinwirkung handelt und lokale Entzündungserscheinungen zurücktreten, mehr pyknotische Kernformen als Protoplasmaveränderungen vorhanden sind; diese Zellen stellen somit die zuerst getroffenen dar. Bei denjenigen der untersuchten Fälle, bei denen keine Protoplasma-Veränderungen gefunden wurden, herrschten die akuten Formen der Pulpitis vor. Nach den Untersuchungen von Harndt ist eine Pulpa bei totaler akuter Entzündung noch bakterienfrei. Die Toxinwirkung ist demnach für die Kernpyknose allein verantwortlich. Des weitern ist die Stase m. E. ebenfalls in Betracht zu ziehen, da die liegengebliebenen Zellen sämtlichen toxischen Insulten bis zur völligen Vernichtung ausgeliefert sind. Wo die pyknotischen Kernformen allein oder selten mit andern toxischen Veränderungen gepaart auftreten, können daraus, unter besonderer Berücksichtigung der neuzeitlichen Wurzelfüllungsmethoden, Hinweise für die Diagnose und wertvolle Sicherheit für die Therapie gewonnen werden.

Schema II (Qualitativ)

Zahnzustand	Diagnose	Kernpyknose	basophiles Protoplasma	toxische, grobe Granulationen	Vakuolen
Nr. 1 tiefe Dentincaries	Gangrän	qualitativ kein zu untersuchendes Bild			
Nr. 2 keine Dentincaries	P. acuta totalis	oft	viel	keine	1
Nr. 3 Dentincaries	Gangrän	qualitativ kein zu untersuchendes Bild			
Nr. 4 mittlere Dentincaries	P. acuta partialis	—	—	—	Monocyten 2
Nr. 5 tiefe Dentincaries	P. purulenta totalis	oft	viel	sehr viel	bei Mono. und Ly.
Nr. 6 mittlere Schmelzcaries	P. ulcerosa clausa	viel	—	sehr viel	—
Nr. 7 tiefe Schmelzcaries	P. acuta partialis	viel	viel	viel	—
Nr. 8 tiefe Dentincaries	P. purulenta partialis	—	—	—	—
Nr. 9 totale Dentincaries	P. proliferativa	viel	oft	viel	Mono. 1
Nr. 10 Dentincaries	P. ulcerosa clausa	viel	—	—	—
Nr. 11 Schmelzcaries	—	viel	1	wenige	sehr viele
Nr. 12 Dentincaries	P. acuta totalis	einige	—	einige Mono.	sehr viele
Nr. 13 keine Caries	P. atrophicans	sehr viele	—	viele	einige
Nr. 14 Dentincaries	P. acuta totalis	viele	—	bei Mono.	sehr viele
Nr. 15 keine Caries	P. acuta partialis	sehr viele	—	—	einige
Nr. 16 keine Caries	P. acuta partialis	—	—	—	—
Nr. 17 Schmelzcaries	—	sehr viele	—	bei Mono.	einige

Das basophile Protoplasma: Es wurde in 5 Fällen, davon in 3 des öftern, festgestellt. Neben dem Befund der tiefen Dentincaries vervollständigen totale nicht eitrige oder beginnende eitrige Entzündungen das Bild. Nach Gloor haben toxische Protoplasmen einen lokalen Entzündungsherd zur Vorbedingung. Das Basophile selbst stellt einen Insult dar, der einerseits durch Abbauprodukte, denen die Basophilie zukommt, andererseits durch toxische Stoffe an Ort und Stelle (Türk) verursacht wird. Die toxischen Protoplasma-Veränderungen brauchen zu ihrer Ausbildung scheinbar längere Zeit (Gloor). Der pathologische Prozeß ist somit ein vorgeschrittener. Für die Pulpa kommt eine Reparatio ad integram nicht mehr in Frage.

Das häufige Vorkommen der Basophile im neutrophilen Protoplasma ist daher differenzial-diagnostisch wertvoll, besonders bei der herrschenden Unsicherheit der klinischen Diagnose (Greth).

Die toxischen Granulationen: In 6 der untersuchten Fälle sind sie nicht nachgewiesen. Hier ist die Lage undeutlich und verschiedene Gesichtspunkte müssen verglichen werden. Ein lokaler Entzündungsherd ist auch da bedingt, denn die toxische Granulation zeigt sich zuerst bei den neutrophilen Zellen der nächsten Umgebung des Entzündungsherdes Die Gefäßwände haben im Augenblick der Entzündung eine erhöhte Durchlässigkeit (Schneider-Widmann), wodurch die Möglichkeit einer Ein- und Auswanderung von Toxinen und Bakterien gegeben ist. Diese Wanderung ist für die Diagnose einer Herdinfektion von größter Bedeutung (Prader). Stockinger weist nach, daß die neutrophil Segmentierten farbloses Material aufnehmen und in ihrem Protoplasma fermentativ in Form von Granula ausscheiden. Undritz stellt das Vorhandensein von toxischen Granulationen noch lange nach durchgemachter Infektion fest. Zusammenfassend erscheint es klar, daß die toxischen Granulationen eine spezifisch bakterielle Einwirkung benötigen, aber von der Menge der einwirkenden Bakteriengifte abhängig sind (Stoff).

Es ist nicht zu erkennen, welche Granulationen nun lokal in der Pulpa während ihrer Entzündung entstanden sind und welche von früher durchgemachten Infektionen herstammen. Ohne Zuhilfenahme anderer Untersuchungsmittel, bieten sie

absolut genommen, trotz ihres zahlreichen Vorkommens, im lokalen Blutbild keinen direkten Hinweis auf den Zustand der Pulpa.

Die Vakuolen im Protoplasma: Sie sind nur in 5 der untersuchten Bilder nicht in Erscheinung getreten. Es sei bemerkt, daß neben den Segmentkernigen auch einige Monocyten Vakuolen aufzuweisen haben. Ihre Häufigkeit im einzelnen Bild dagegen ist nur in 2 Fällen groß, denen gleichzeitig die histo-pathologische Diagnose einer Pulpitis acuta totalis gegenübersteht.

Ihre Deutung wird von einzelnen Autoren verschieden angegeben. Von Seemen setzt sie z. B. in Beziehung zu phagocytierten Kokken, eine Auffassung, die Gloor nicht bestätigen kann. Er sieht in ihnen Substanzen (Lipoide), die sich wegen Mangel an Affinität nicht färben lassen, oder die durch Fixierungsmittel ausgezogen werden.

Uebereinstimmend wird aber als Ursache die Einwirkung eines toxischen Prozesses angenommen (Schilling). Die neuen Erkenntnisse über das Vorkommen von Bakterien und deren Wirkungsweise in den verschiedenen Pulpitis- und Gangrän-Formen (Harndt), (Prader) sind auch haematologisch nicht ohne Bedeutung.

Werden die Beobachtungen der verschiedenen Forscher auf die vorliegende Untersuchung angewandt, so muß festgestellt werden, daß die Vakuolenbefunde allein keine eindeutig zu verwertende Diagnose erlauben.

Werden die Resultate der qualitativen Blutuntersuchungen überblickt, so ist zu konstatieren, daß bei der Kompliziertheit der Einwirkungen eine differenzierte Diagnose über eine spezifische Form der Pulpa-Erkrankungen nicht gestellt werden kann. Das erstaunliche regelmäßige Auftreten in den verschiedensten Formen ist wohl diagnostisch (lokale Entzündung) zu verwerten; differenzialdiagnostisch dagegen untauglich. Dabei dürfen weder die Kompliziertheit der toxischen Einwirkungen noch der Faktor Zeit (basophiles Protoplasma), der bei der kleinen Resorptionsfläche eine Rolle zu spielen scheint, übersehen werden. Die größte Sicherheit der Diagnose liegt bei dem alleinigen Auftreten der pyknotischen Kernformen in Verbindung mit dem basophilen Protoplasma. Aber auch hier werden andere Forschungen, besonders die Differenzierung der

verschiedenen Bakterien des Wurzelkanals (Prader, neue Sicherheiten schaffen.

Zusammenfassung:

Der dreifachen Fragestellung, die diesen Untersuchungen zugrunde liegt, steht ein positives Ergebnis gegenüber. Der mechanische Moment der Abschnürung am Apex, das Fehlen eines kollateralen Kreislaufes, die Stase, sowie toxische Einwirkungen bedingen eine weitgehende Veränderung des lokalen Blutbildes. Das lokale Blutbild ist ein anderes als das periphere; sowohl die Gesamtwerte als auch diejenigen der einzelnen Blutzellen entsprechen nirgends den als normal geltenden Werten des peripheren Blutbildes. Eine gesetzmäßige Verschiebung in Uebereinstimmung mit der histo-pathologischen Diagnose tritt bei den segmentiertkernigen Leukocyten auf. Das Verhalten der Monocyten steht diagnostisch, besonders bei chronischen Formen der Pulpitis, in Beziehung zu den segmentkernigen neutrophilen Leukocyten. Die Prozentwerte sowohl der Eosinophilen als auch der Basophilen und Lymphocyten eröffnen absolut keine Diagnosemöglichkeit.

Das qualitative Blutbild erlaubt nur in Hinsicht auf die pyknotischen Kernformen und das basophile Protoplasma mit allergrößter Vorsicht und unter Beiziehung anderer Hilfsmittel eine Diagnosestellung. Die Vakuolen wie auch die toxischen Granula sind vorderhand nicht zu verwerten.

Literatur

Bamberger, L.: Blutungen in der Mundhöhle als Signal von Allgemeinerkrankungen.
Schweiz. Mschr. Zahnhk. *47,* 1, 1, 1937.

Fischer, G.: Biologie der Pulpa.
Dtsch. Mschr. Zahnhk. 1910.

Fischer, G.: Pathologie der Zahnpulpa im Lichte der experimentellen Forschung.
Dtsch. Mschr. Zahnhk. 1910.

Fryd: Physiologische und pathologische Vorgänge im Zahnsystem.
Intern. Zahnärztekongreß, Berlin 1909.

Gloor: Die klinische Bedeutung der qualitativen Veränderungen der Leukocyten 1929.

Gräff, S.: Die Zahnpulpa bei Allgemeinerkrankungen.
Dtsch. med. Wschr. *48,* 40, 1346, 1922.

Greth: Diagnostik der Pulpaerkrankungen, 1933.

Harndt: Histo-bakteriologische Untersuchungen der erkrankten Zahnpulpen.
Dtsch. Z. M.-Kfhlk. 1931.

Hellener: Allgemeine Uebersicht über das Problem der Wurzelbehandlung. Berichte am 9. Intern. Zahnärztekongreß 1936.

Henschen, C.: zit. bei Schneider-Widmann.
Dtsch. Z. Chir. Bd. 243.

Hess: Diagnostik der Pulpakrankheiten.
Schweiz. Mschr. Zahnhk. 1936.

Landgraf: Ueber die Bedeutung der exakten Blutuntersuchungen in der Stomatologie.
Dtsch. Z. M.-Kfhlk. 1936.

Marchand: Ueber die Herkunft der Lymphocyten und ihre Schicksale bei der Entzündung.
Verh. d. D. Path. Ges., Marburg, 1913.

Müller, O.: Die Wurzelfüllung.
Berichte am 9. Intern. Zahnärztekongreß 1936.

Müller, O.: Wurzelfüllung und Gangränbehandlung.
Schweiz. Mschr. Zahnhk. *49,* 8, 838, 1939.

Nägeli: Blutkrankheiten und Blutdiagnostik.

Orban: Eosinophil Leukocytes in the Pulp and Gingiva.
J. Dent. Res. 1940.

Prader, F.: Der bakteriologische Test in der Wurzelbehandlung.
Schweiz. Msch. Zahnhk. *47,* 1, 35, 1937.

„ Herdinfektion und Diagnose des infizierten Wurzelkanals.
Schweiz. med. Wschr. *69,* 51, 1303, 1939.

„ Dentogene Herdinfektion und Kutantest.
Schweiz. Mschr. Zahnhk. *50,* 12, 1022, 1940.

Rebel: Lehrbuch der konservierenden Zahnheilkunde, 1937.

Salomon: Das Diagnoseprobelm.
Schweiz. Mschr. Zahnhk. 1933.

Schilling: Das Blutbild und seine klinische Verwertung, 1933.
„ Praktische Blutlehre, 1938.
Schneider-Widmann: Der Eiter im Bilde der Entzündung, 1936.
Schudel: Leitfaden der Blutmorphologie, 1941.
Seemen, von: Ueber pathologische Veränderungen an Leukocyten bei chirurgischen Infektionen.
Dtsch. Z. Chir. 1927.
Siegmund & Weber: Pathologische Histologie der Mundhöhle, 1926.
Sternberg: Die Rolle der Lymphocyten bei der chronisch-infektiösen Entzündung.
Verh. d. D. Path. Ges. Marburg, 1913.
Stockinger: Die Oxydasereaktion bei toxisch beschädigten Leukocyten.
Z. expr. Med. 1930.
Undritz, E.: Enstehung toxischer Granula im Blut.
Schweiz. med. Wschr. *71,* 41, 1188, 1941.
Walkoff: Lehrbuch der konservierenden Zahnheilkunde, 1922.

Es bleibt mir noch die angenehme Pflicht, Herrn Prof. Dr. O. Müller, Basel, für seine stets hilfsbereite Unterstützung und Herrn Dr. F. Prader, Davos, für seine wertvollen Ratschläge, die er mir während der Arbeit erteilt hat, meinen besten Dank auszusprechen.